

MICHAEL M. BORNSTEIN^{1,2}
 CLAUDE ANDREONI³
 THOMAS MEIER³
 THOMAS VON ARX¹

¹ Klinik für Oralchirurgie und Stomatologie, Zahnmedizinische Kliniken der Universität Bern

² Oro-faziales Diagnostikzentrum Weinbergstrasse, Zürich

³ Praxis Andreoni & Meier, Zürich

KORRESPONDENZ

Prof. Dr. Michael M. Bornstein
 Oro-faziales Diagnostikzentrum
 Weinbergstrasse
 Weinbergstrasse 160
 CH-8006 Zürich
 Tel. +41 (0)44 533 30 10
 Fax +41 (0)44 533 30 11
 E-Mail: mbornstein@diagnostik-weinbergstrasse.ch

LAYOUT

Ressort für Multimedia und Informatik, zmk bern

LITERATUR

BASSETTI R, WERDER P, CRAMERI M, EBINGER A, STÄHLI A, MERICSKE-STERN R, KUTTENBERGER J: The patent nasopalatine duct: a potential cause of unclear pain in the anterior maxilla. *Quintessence Int* 46: 73–79 (2015)

CATROS S, DE GABORY L, STOLL D, DEMINIÈRE C, GRICAIN J C: Use of gutta percha cores in CT scan imaging for patent nasopalatine duct. *Int J Oral Maxillofac Surg* 37: 1065–1066 (2008)

CHAPPLE I L, ORD R A: Patent nasopalatine ducts: four case presentations and review of the literature. *Oral Surg Oral Med Oral Pathol* 69: 554–558 (1990)

RADLANSKI R J, EMMERICH S, RENZ H: Prenatal morphogenesis of the human incisive canal. *Anat Embryol* 208: 265–271 (2004)

VON ARX T, BORNSTEIN M M: Der offene Ductus nasopalatinus. Eine seltene Missbildung und diagnostische Falle. *Schweiz Monatsschr Zahnmed* 119: 379–389 (2009)

Persistierender Ductus nasopalatinus: eine diagnostische Herausforderung

SCHLÜSSELWÖRTER: Persistierender Ductus nasopalatinus, Canalis nasopalatinus, digitale Volumetomografie

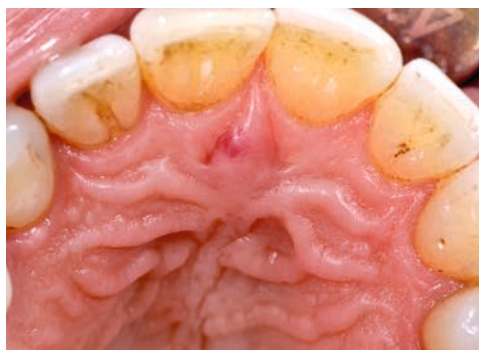

Abb. 1 Die Papilla incisiva imponiert palatinal vom Zahn 11 leicht gerötet. Zudem sind generalisiert tabak-assoziierte Verfärbungen an den Zahnflächen zu erkennen. Der Patient ist Raucher (ca. 30 pack-years).

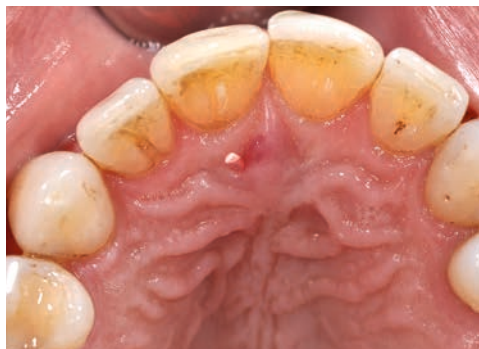

Abb. 2 Nach Lokalanästhesie palatinal konnte eine Guttaperchaspitze (ISO 50) in der Falte der Papille rechts unterhalb der geröteten Zone regio 11 bis auf eine Tiefe von 15 mm eingeführt werden.

Der Ductus nasopalatinus (DNP) entsteht innerhalb des Canalis nasopalatinus aus Epithelresten und entwickelt sich danach zu einer epithelialisierten Verbindung, welche von der Mundhöhle zur Nasenhöhle reicht. Normalerweise kommt es beim Menschen vor der Geburt zum Verschluss oder zur Degeneration des DNP. Persistiert der DNP auch nach der Geburt, können sich orale Öffnungen bilateral, unilaterial oder auch zentral zeigen.

Als Symptome wird von Patienten über eine Empfindlichkeit, Sekretausfluss, Ansammlung von Nahrungsresten oder nasalen Rückfluss berichtet. Weiter wurden ein

schlechter Geruch, eine lokale Schwellung oder Lufteinpressung von der Mundhöhle in die Nase bzw. Pfeifgeräusche beschrieben. Ein persistierender DNP kann aber auch völlig asymptomatisch bleiben. Zur Diagnostik hat sich das Einführen von Guttaperchaspitzen mit nachfolgender Röntgenabklärung bewährt. Idealerweise erfolgt dies heutzutage mittels digitaler Volumetomografie und einer kleinen Feldgrösse. Bei Beschwerdefreiheit kann in der Regel auf eine chirurgische Therapie des persistierenden DNP verzichtet werden.

Im vorliegenden Fall stellte sich ein 52-jähriger Patient auf Zuweisung durch seinen Privat Zahnarzt zur Abklärung eines vermuteten persistierenden DNP vor. Anamnestisch berichtete der Patient, dass er sich im Sommer 2015 den Gaumen beim Essen verbrannt und seither immer wieder Blutungen im anterioren Gaumen bemerkt habe. Daher habe er seinen Zahnarzt aufgesucht, worauf die Zuweisung erfolgte. Anlässlich der Befundaufnahme imponierte eine gegen den Zahn 11 hin gerötete Papilla incisiva (Abb. 1). Unter Lokalanästhesie konnte mit der Parodontalsonde in der Falte der Papille ein Gang sondiert und danach eine Guttaperchaspitze (ISO 50) eingeführt werden (Abb. 2).

Palatinal beim Zahn 21 war keine entsprechende Kanalstruktur auffindbar. Ein Nasenblastest ergab keinen Luftdurchtritt von der Nase in die Mundhöhle. Um die Verdachtsdiagnose eines persistierenden DNP zu erhärten, wurde eine digitale Volumetomografie mit kleiner Feldgrösse (4×4 cm) durchgeführt (Abb. 3). Der gerötete Anteil der Papille wurde noch in derselben Sitzung mit dem CO₂-Laser entfernt und ergab histopathologisch eine traumatisch verursachte Venektasie. Der teilweise persistierende DNP wird momentan nicht weiter therapiert, sondern nur anlässlich des Recalls kontrolliert.

Verdankung

Die Autoren danken Herrn med. dent. Erik Trautman, Privatpraxis Dr. Daniel Schaefer in Zürich, für die Zuweisung des Patienten.

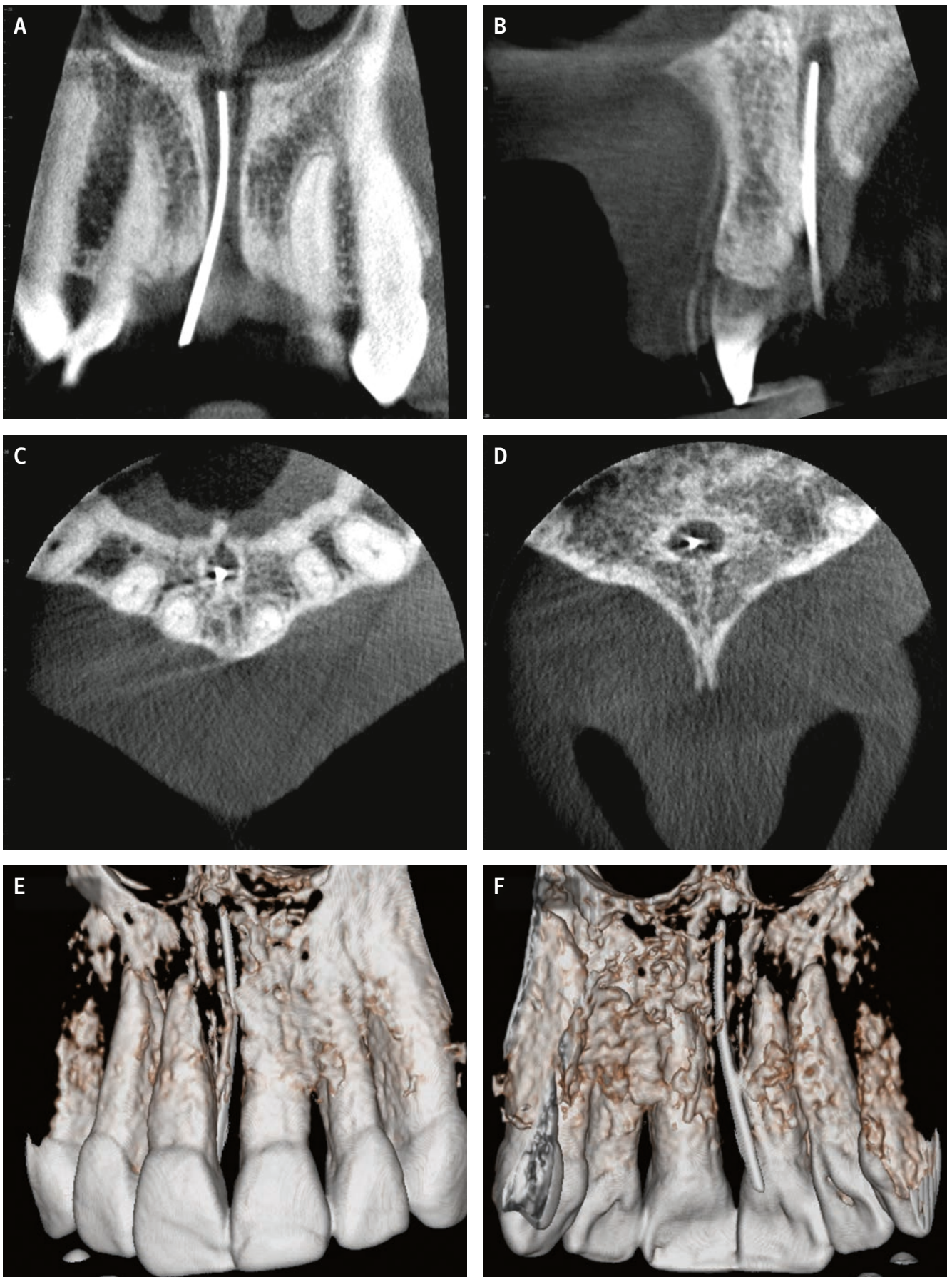


Abb. 3 Die klinische Verdachtsdiagnose eines persistierenden DNP wurde mittels einer digitalen Volumentomografie mit kleiner Feldgrösse (4×4 cm) bestätigt. A: Das koronale Schnittbild der digitalen Volumentomografie zeigt die Guttaperchaspitze, welche nicht bis in die Nasenhöhle reicht; B: sagittaler Schnitt; C: axialer Schnitt (mit Wurzeln der Frontzähne); D: axialer Schnitt (mit Spina nasalis); E: dreidimensionale Bildrekonstruktion (Ansicht von bukkal); F: dreidimensionale Bildrekonstruktion (Ansicht von oral)