

Explore the World of Medicine  
Public Lecture series 2014  
容光煥發，黑髮常存  
15 march

## COSMETIC SURGERY AND PLASTIC SURGERY 整容與整形

DR. JIMMY YU WAI CHAN, MBBS, MS MRCS, FCSHK, FHKAM  
CHIEF, DIVISION OF HEAD & NECK SURGERY, DIVISION OF  
PLASTIC & RECONSTRUCTIVE SURGERY  
DEPARTMENT OF SURGERY  
QUEEN MARY HOSPITAL  
THE UNIVERSITY OF HONG KONG



### 整形外科 – 一種歷史悠久的復原藝術

- 癌症治療
- 恢復 / 改善 外觀 及 功能
- “Plastic” 是由希臘語 “*Plastikos*” 衍生出來，意指 造型 以及 塑造



## 整形外科的發展里程碑

- 公元100 *Aulus Cornelius Celsus* - 局部皮瓣 / 面部骨折 / 尿道下裂
- 中世紀 *Pope Innocent III* - 天主教教會法禁止各種手術
- 文藝復興 *Serafeddin Sabuncuoglu* - 頰面外科及眼皮手術
- 19世紀 *von Langenbeck* - 唇顎裂 / 發展麻醉和無菌技術
- 1817 *Sir Asley Cooper* - 拇指皮膚移植
- 1914 (World War I) *Harold Gilles* - 頰面部創傷
- 1940 (World War II) *Archibald McIndoe* - 燒傷

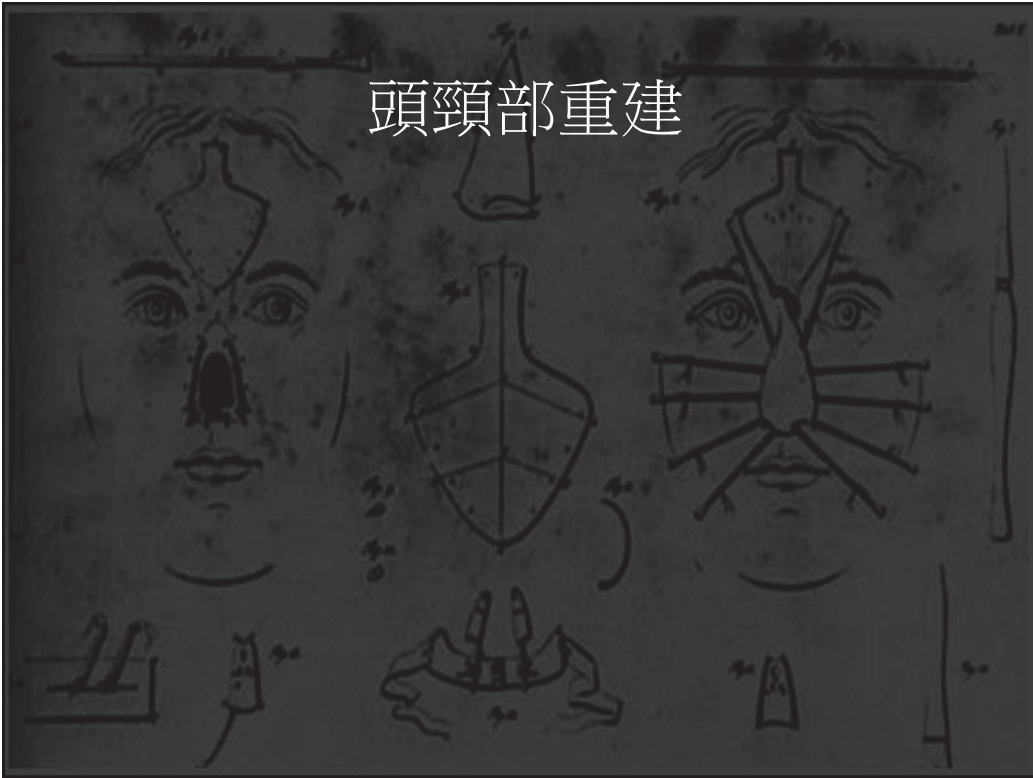## 整形外科範圍包括.....

- 先天性畸形 - 唇裂 / 顎裂 / 小耳畸形 / 尿道下裂
- 感染性疾病 - 壞死性筋膜炎 / 史蒂芬強森症候群
- 創傷 - 燒傷  
- 頷面部創傷 (軟組織 / 面部骨折)
- 惡性腫瘤 - 頭頸部腫瘤的切除及重建  
- 皮膚癌的切除及重建 - 乳房重建
- 肝移植 - 肝動脈吻合術

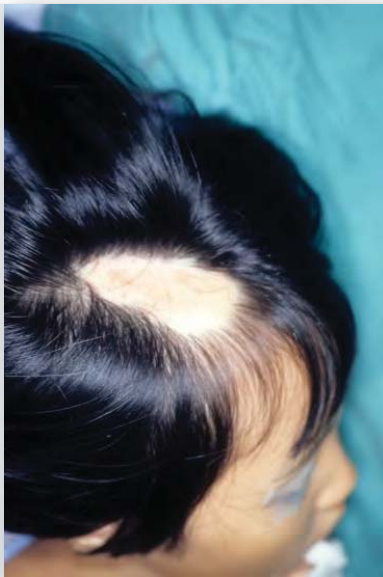## 整形外科範圍包括.....

- 暗瘡疤痕
- 眼袋
- 雙眼皮手術
- 抽脂
- 瘦面
- 鐳射治療
- 腹部整形術
- 蝙蝠耳
- 多汗症
- 太田痣
- 肉毒桿菌
- 填補劑
- 皮膚收緊
- 隆胸
- 男子女性型乳房

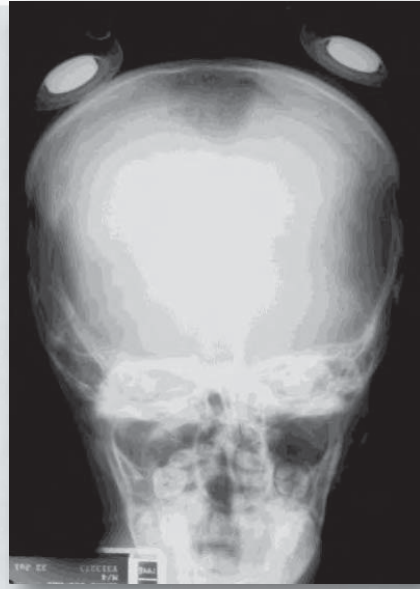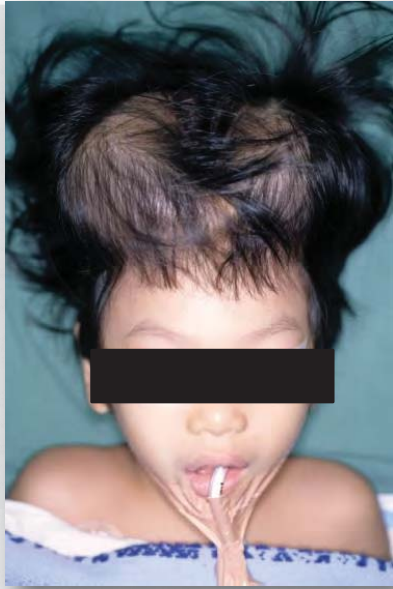## 頭頸部重建



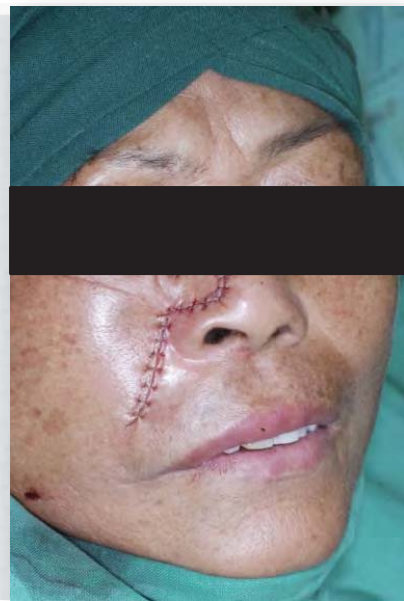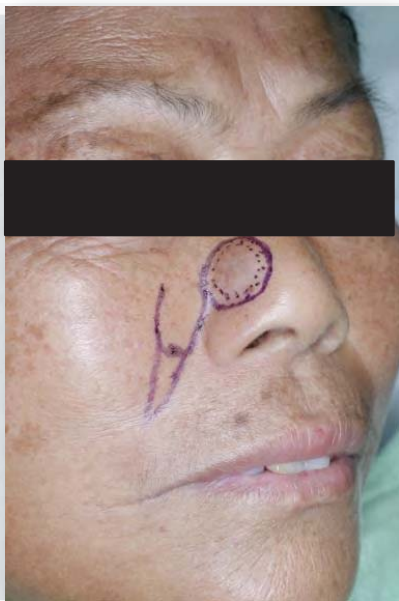## 組織擴張術



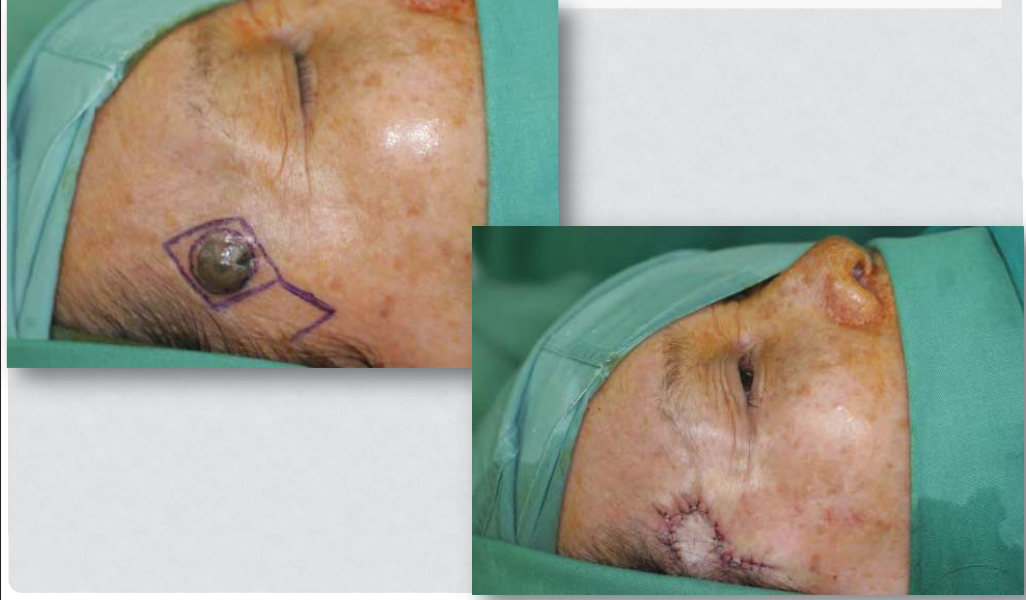## 組織擴張術



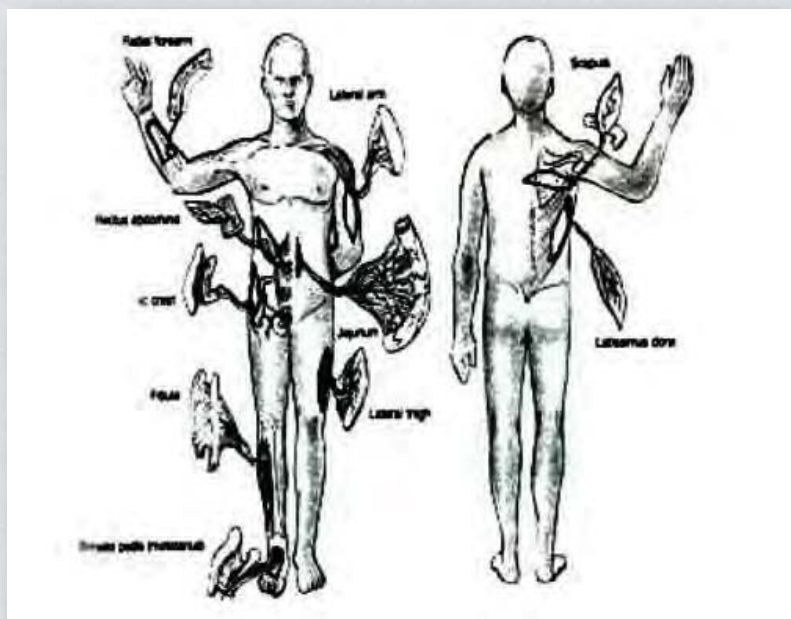
## 局部皮瓣修復術 — 基底細胞癌



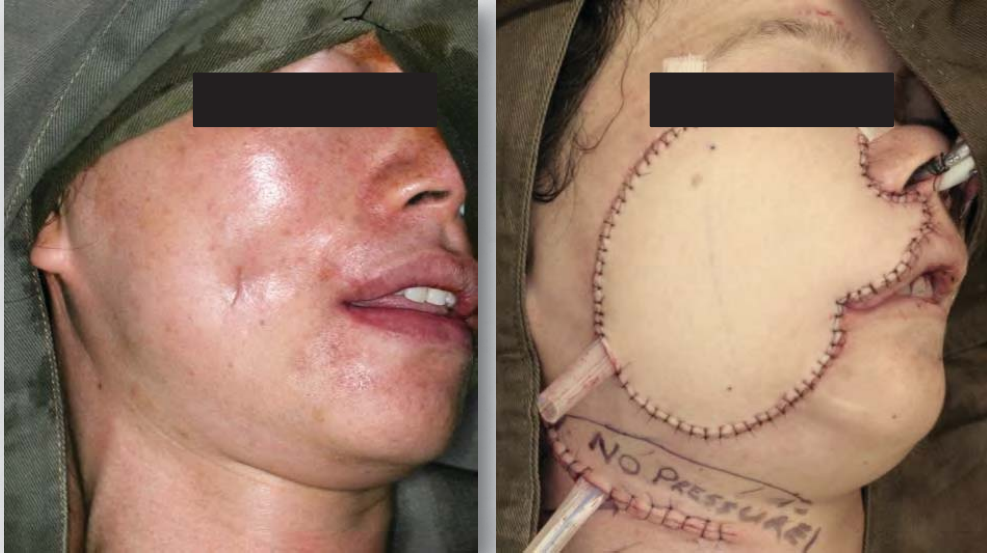## 局部皮瓣修復術 — 基底細胞癌



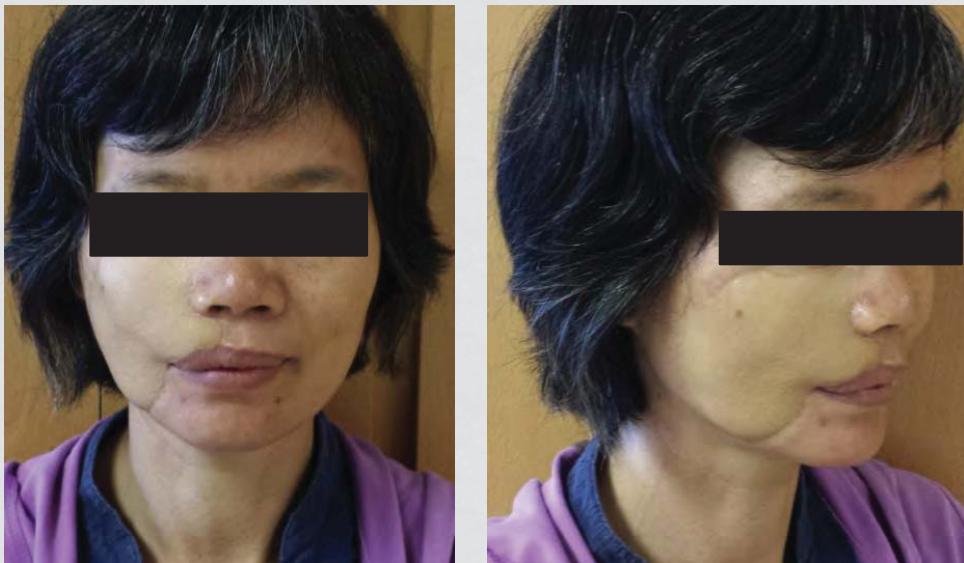## 游離皮瓣重建



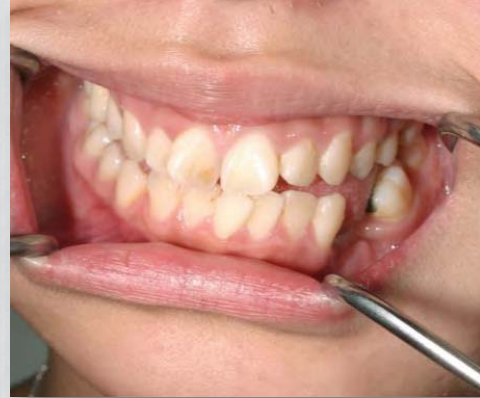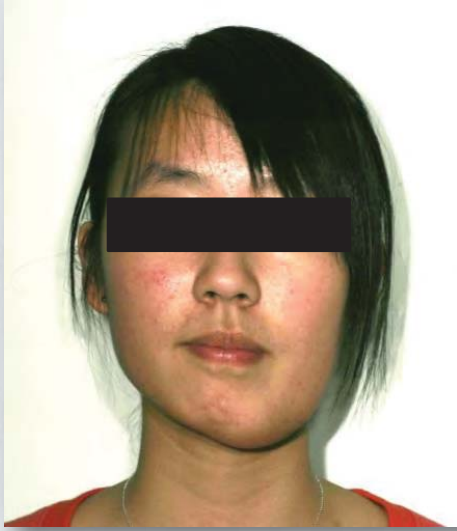隆凸性皮膚纖維肉瘤 — 游離皮瓣重建



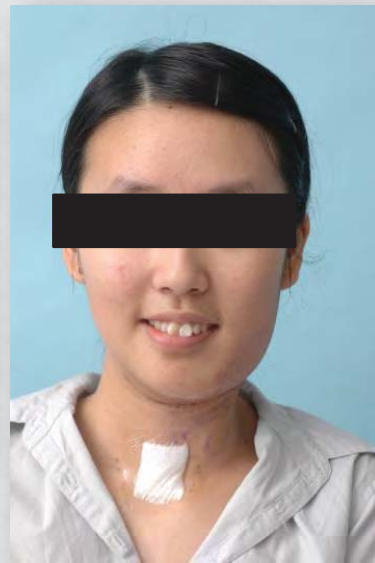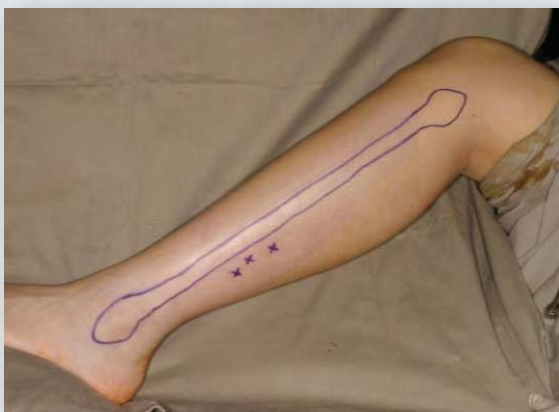隆凸性皮膚纖維肉瘤 — 游離皮瓣重建



## 下顎造釉細胞瘤



## 下顎造釉細胞瘤 — 游離腓骨瓣重建





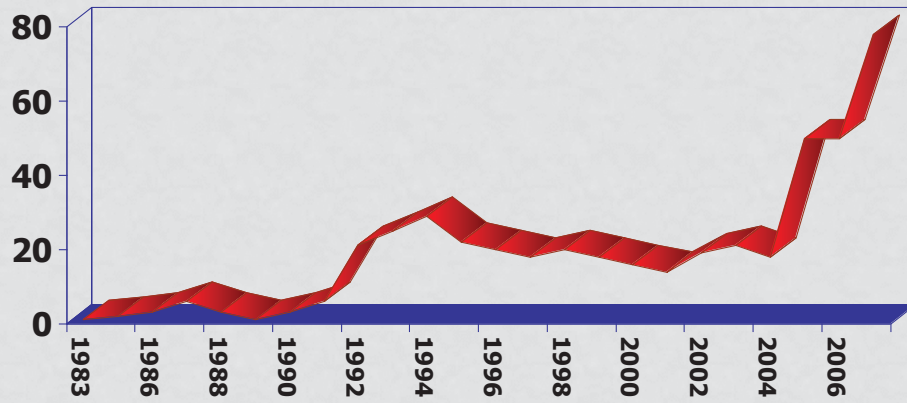
## 香港的經驗 — 瑪麗醫院

- 1983 — 2013
- 762 病人
- 796 游離瓣
  - 同一病人先後兩片游離瓣： 18
  - 游離瓣補救游離瓣壞死： 6
  - 雙游離瓣： 10

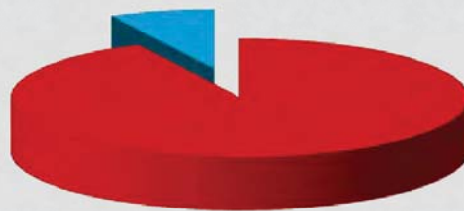## 香港的經驗 — 瑪麗醫院

- 男：女 - 69.4%：30.6%
- 年齡 - 24 to 92 years (中位數：62 years)
- 血管栓塞總數：26 / 796 (3.3%)

## 每年的游離瓣數量



## 游離瓣手術的原因



762病人

■ Malignant 惡性腫瘤

■ Benign 良性腫瘤

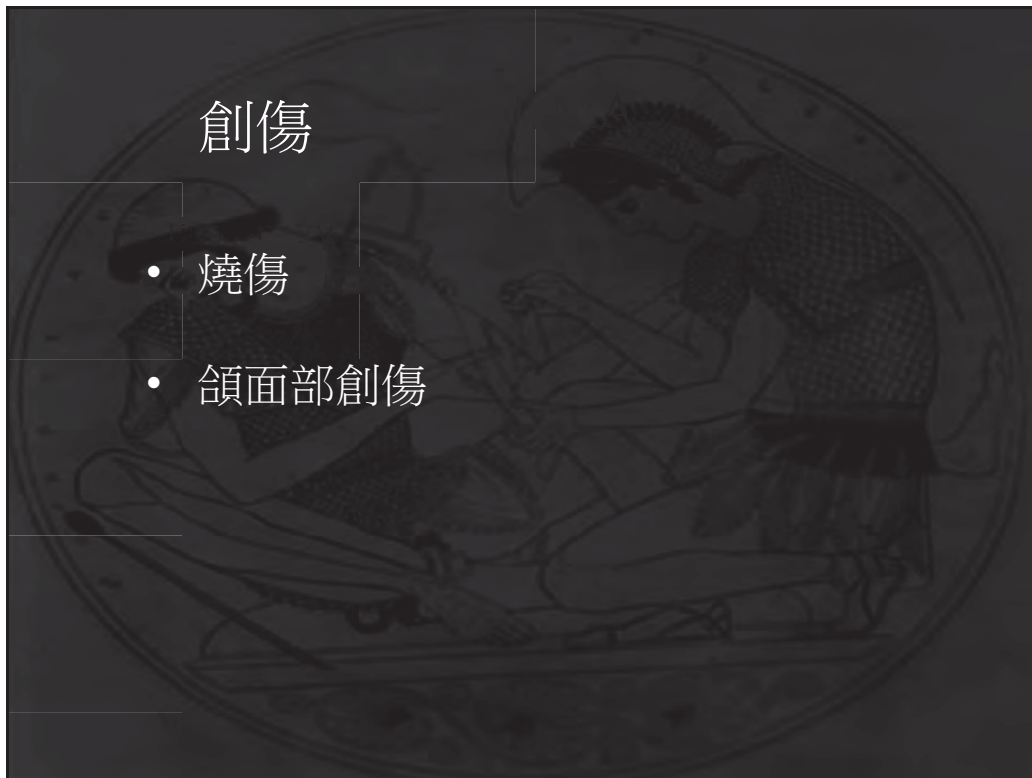## 頭頸癌症的類別

		總數 796
腫瘤位置		數目
Oral cavity 口腔		481
Hypopharynx 下咽		110
Para-nasal sinuses 鼻竇		67
Cutaneous malignancy 皮膚癌		36
Salivary gland 唾液腺		28
Oropharynx 口咽		22
Sarcoma		28
Others		24

## 缺損類別與皮瓣應用

缺損類別	皮瓣應用	數目	總數
粘膜 / 皮膚缺損	大腿前外側皮瓣	204	417
	前臂皮瓣	87	
	脛後瓣	83	
	背闊肌皮瓣	18	
	上臂外側皮瓣	9	
	尺動脈皮瓣	5	
	結腸皮瓣	4	
	腹股溝皮瓣	2	
	胃皮瓣	1	
	股薄肌皮瓣	4	

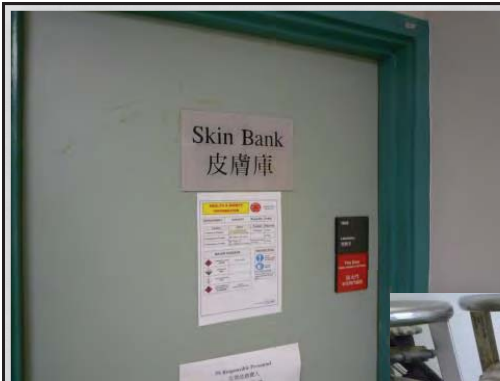缺損類別	皮瓣應用	數目	總數
軟組織缺損	大腿前外側皮瓣	89	127
	腹直肌皮瓣	34	
	背闊肌皮瓣	4	
骨缺損	腓骨瓣	116	132
	前臂皮瓣	7	
	旋髂深動脈皮瓣	7	
	肩胛皮瓣	2	
消化道缺損	游離空腸瓣	118	120
	前臂皮瓣	1	
	脛後瓣	1	



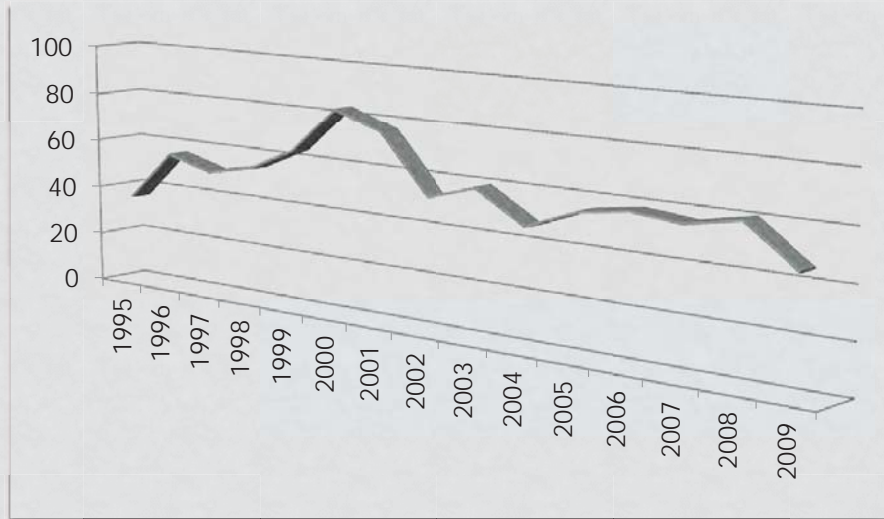
# 燒傷中心



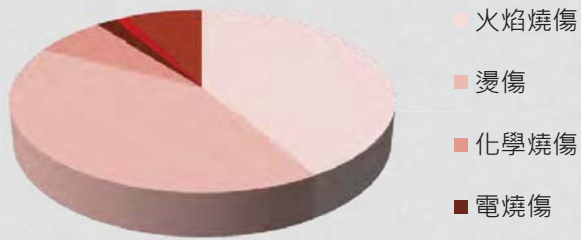
# 皮膚庫



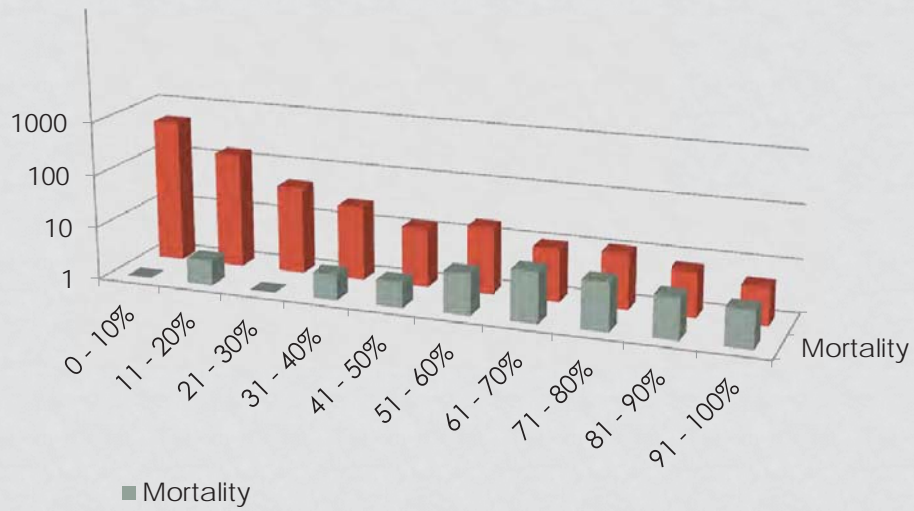
## NO. OF BURN PATIENTS REQUIRING ADMISSION



## 燒傷原因



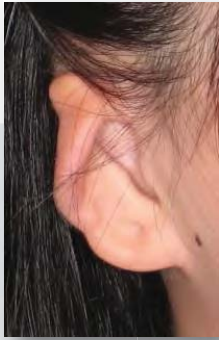# Mortality



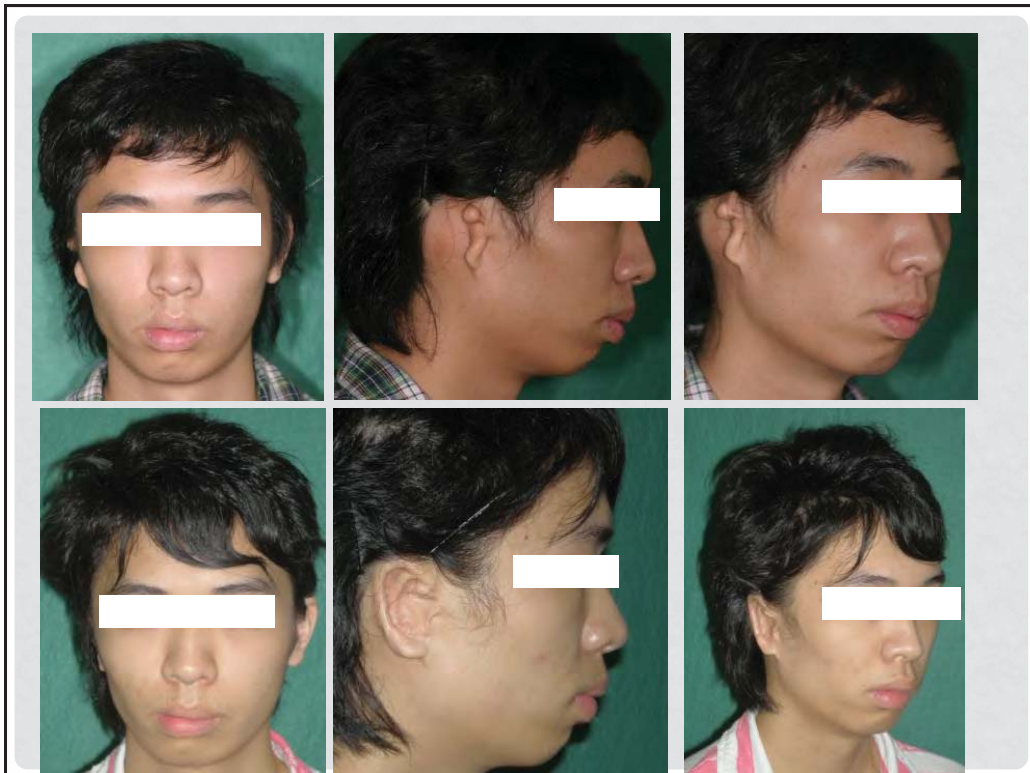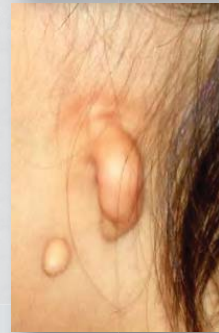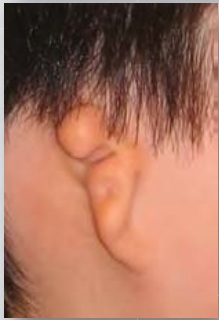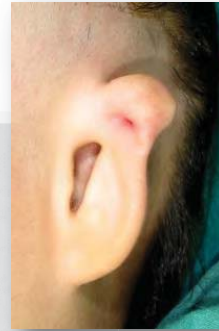# 先天性畸形



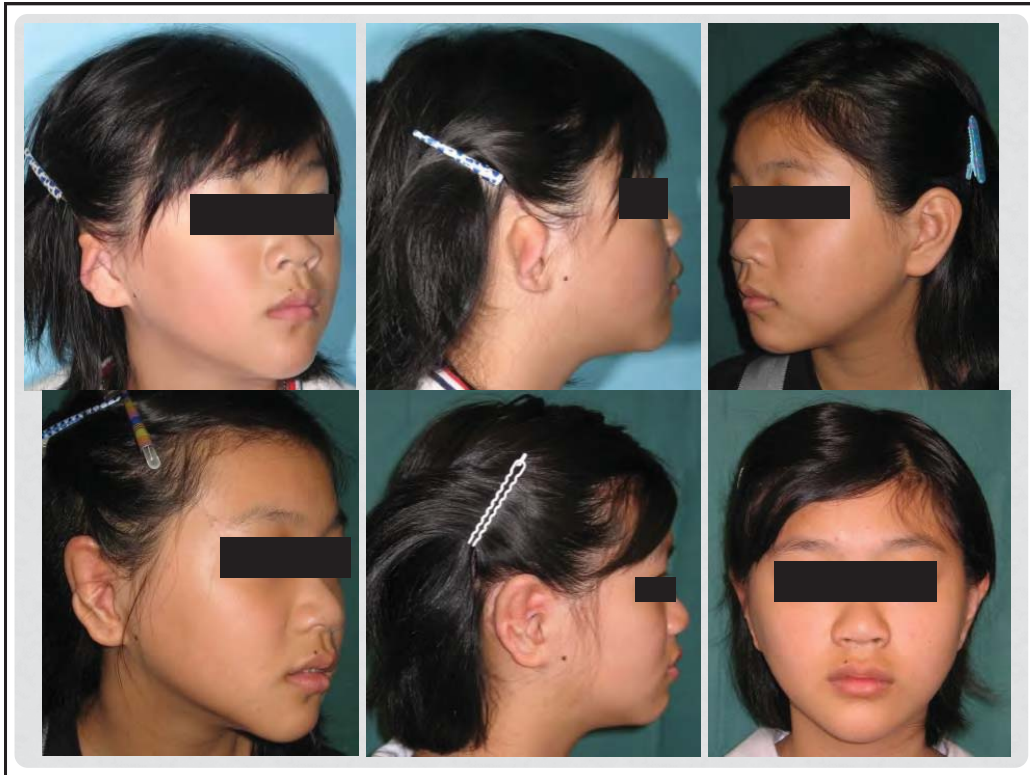# 小耳症



第一級	第二級
smaller pinna; majority of structures present	A greater deficiency eg. absent helix
第三級	第四級
'Peanut' deformity	Anotia: Total absence of external ear







## 總結

- 整形外科包含各種不同的手術範圍，主要目的是提高美容效果和功能
- 持續的新技術和儀器的發展提高手術治療效果